Ueber das Fibromyom der Vagina.

Mit einer Tafel.

Inaugural-Dissertation

zur

Erlangung der Doktorwürde

in der

gesamten Medizin

verfasst und einer

Hohen medizinischen Fakultät

der

Kgl. Ludwig-Maximilians-Universität zu München

vorgelegt von

J. Jamamoto

aus Japan.

München 1910.

Kgl. Hofbuchdruckerei Kastner & Callwey.

Digitized by the Internet Archive
in 2026

https://archive.org/details/IA41548322_0090

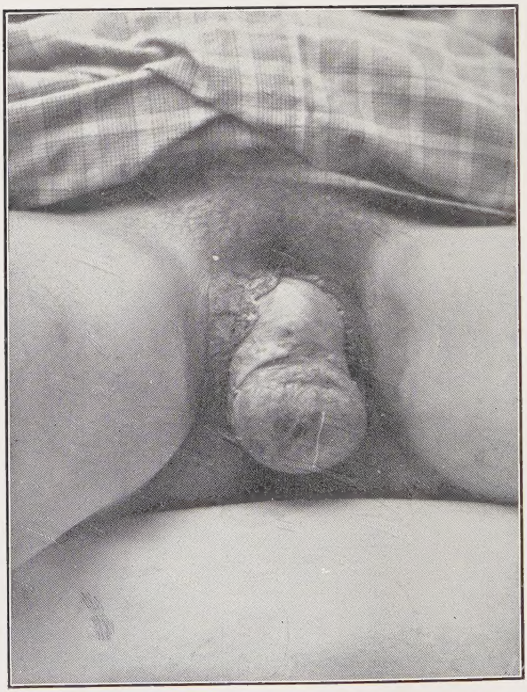

Ueber das Fibromyom der Vagina.

Mit einer Tafel.

Inaugural-Dissertation

zur

Erlangung der Doktorwürde

in der

gesamten Medizin

verfasst und einer

Hohen medizinischen Fakultät

der

Kgl. Ludwig-Maximilians-Universität zu München

ACAD.
LUDD.BAT.
BIBL.

vorgelegt von

J. Jamamoto

aus Japan.

München 1910.

Kgl. Hofbuchdruckerei Kastner & Callwey.

Im Gegensatz zum Uterus ist das Auftreten von Myomen und Fibromen in der Vagina äußerst selten. Es ist hier annähernd derselbe Unterschied gegeben wie bezüglich der Häufigkeit einer malignen Degeneration dieser beiden Teile des Genitalrohres. Die Erklärung hierfür dürfte in dem gewaltigen Unterschied beider Teile des Genitalapparates hinsichtlich ihres Aufbaues und der physiologischen Funktion zu suchen sein: außerordentliche Wachstumsintensitäten in den Geweben des Uterus, die auf die verschiedensten Reize hin zur Entfaltung kommen können, passive Rolle der Vagina in der Physiologie des Genitalrohres. Infolge der Einfachheit des Aufbaus der Vagina und den relativ geringgradigen Veränderungen, die diese in der funktionellen Periode des Genitalapparates durchzumachen hat, werden hier sowohl fötale als postfötale Entwicklungsstörungen als Ursache für Geschwulstbildung unvergleichlich seltener vorkommen als im Uterus.

Breisky hat bis zum Jahre 1886 58 Fälle desmoider Neubildungen der Vagina aus der Literatur gesammelt, sowohl Fibroide als Myome. Seitdem hat eine Reihe von Autoren über weitere Beobachtungen berichtet. Ich

konnte aus der Literatur bis heute im ganzen 120 Fälle sammeln, ohne Anspruch auf Vollständigkeit.

Die meisten der veröffentlichten Fälle betreffen das geschlechtsreife Alter der Frau, jedoch erscheinen sie auch angeboren und in frühester Kindheit, wie der Fall von Martin bei einem Neugeborenen und der Fall von Trätzel bei einem 15 Monate alten Kinde zeigen.

Die AETIOLOGIE der Fibrome und Myome der Vagina ist wie beim Uterus noch unentschieden und beschränkt sich auf hier nicht weiter auszuführende Hypothesen. Immerhin wurde für die Adenomyome von verschiedenen Autoren die Möglichkeit der Entstehung aus Resten des Wolffschen oder früh abgesprengten Teilen des Müllerschen Ganges angenommen, so besonders von v. Herff in seinem Fall von Adenomyom der Vagina als aus Resten des Wolffschen Ganges entstanden.

Der Tumor sitzt in der Mehrzahl der Fälle an der vorderen Vaginalwand, weniger häufig an der hinteren und selten seitlich. Den Ausgangspunkt bildet das unter der Schleimhaut liegende Bindegewebe und die Muskulatur. Der Ansatz kann breit oder gestielt sein.

Die GRÖSSE der Tumoren schwankt zwischen Erbsen- bis höchstens Kindskopfgröße. Als Ausnahme beobachtete Lott ein mannskopfgroßes Fibromyom.

Sie gestalten sich verschiedenartig, entweder polypös, rundlich, birnförmig, breitbasig

oder oval. Cordaro berichtete über ein Myom, das fest und breit der linken Vaginalwand ansaß und die betreffende Beckenhälfte fast vollkommen ausfüllte und infolgedessen eine hochgradige Verengerung im queren Durchmesser hervorrief. Myome, die in das Beckenbindegewebe diffus übergehen, dürfen natürlich nicht ohne weiteres als Vaginalmyome diagnostiziert werden. Denn auch Myome, vom Uterus oder dem Ligamentum latum ausgehend, können nur dann, wenn ein anderweitiger Ausgangspunkt (Uterus, Ligam. latum, Beckenbindegewebe) durch die anatomische Untersuchung als ausgeschlossen erscheint, event. die Vagina mit ausstülpen.

Die Entwicklung der Fibromyome ist gewöhnlich schleichend. Neugebauer beobachtete einen Fall, in dem das Wachstum sich auf 25 Jahre erstreckte. In dem Falle von Fischer gebrauchte das Fibrom zum Wachstum von Haselnuß- bis Faustgröße 3 Jahre.

Cystische Entartung, entzündliche Veränderungen ausgedehnter Art, sowie eventuelle maligne Degeneration jedoch können in kurzer Zeit eine erhebliche Größenzunahme bedingen. Bei stärkerem Gehalt des Tumors an Blutgefäßen kann es zu ausgedehnten Hämorrhagien mit Cystenbildung kommen. So fand sich in dem Falle von Hofmukl eine weiche, fast fluktuierende Konsistenz der Geschwulst, bei der man bei der Probepunktion durch eine 1 cm dicke Wandung in eine walnußgroße, mit reinem Blut gefüllte Höhle gelangte. Bei dem

Fall Ito war die Cystenbildung so ausgeprägt, daß er die Geschwulst als Cystofibrom bezeichnen könnte.

Die KONSISTENZ des Myoms ist sehr verschieden, nämlich: derb, weich, cystisch, ödematös oder hart.

Wenn das Myom cystisch entartet ist, zeigt es deutliche Fluktuation. Doch kann eine durch Zirkulationsstörungen bedingte ödematöse Durchtränkung des Myoms ebenfalls eine cystische Konsistenz vortäuschen.

Innerhalb der Myome findet man oft verschiedene Degeneration. In dem Falle von Straßmann waren die Myome vollständig verkalkt, so daß sogar Venensteine und Petrifikation von Cysteninhalt in Betracht gezogen werden mußten. Auch kommt es in den Myomen bisweilen zur Fettdegeneration. Treten solche Tumoren vor die äußeren Genitalien, so können sie durch geschwürige Prozesse zum Platzen kommen, und es entleert sich dann aus ihnen eine weißliche, dicke Masse, wie in dem Falle von Straßmann. Nicht selten werden nekrotische Entartungen von vaginalen Myomen beobachtet. Es ist möglich, daß bei größeren gestielten Tumoren infolge von Stieldrehung eine schwere Nekrose eintritt.

Die SYMPTOME. Gewöhnlich machen die Vaginalmyome anfangs, solang sie klein sind, keine Symptome. Sobald sie jedoch eine gewisse Größe erreichen, klagen die Patientinnen über verschiedene Beschwerden. Oft tritt ein unangenehmes Gefühl von Druck beim Gehen

und Sitzen auf, auch leichtere Schmerzen hierbei und eventuell beim Coitus. Störungen in der Menstruation finden sich nur in dem Falle von Donald, in dem Blutungen vorhanden waren, die nach der Exstirpation des Myoms vollständig beseitigt waren. Die meisten Fibromyome der Vagina werden erst dann der Trägerin auffallend, wenn sie vor den Introitus herabsinken. Durch die Reibung des an der Oberfläche vertrocknenden Myoms an beiden Oberschenkeln treten ähnliche Beschwerden auf wie bei jedem größeren Prolaps. Durch die folgende stärkere Sekretion, Anätzung der Oberschenkel, geschwürige Veränderungen der Geschwulst werden die Beschwerden zunehmend gesteigert. Nicht selten tritt bei größeren Tumoren Nekrose und Verjauchung einer Partie des Tumors ein. Klauer sah einen derartigen Fall bei einem Myom der hinteren Scheidenwand. Dieser war wegen seiner eigentümlichen klinischen Erscheinungsform besonders interessant, weil er das Bild eines carcinomatösen Prolapsus der hinteren Scheidenwand vortäuschte. Erst nach der Exstirpation der Geschwulst stellte sich heraus, daß sie aus einem doppelthühnereigroßen Myomknoten bestand, welcher infolge eines Blutergusses an seinem unteren Pol und infolge der dadurch bedingten Ernährungsstörungen in seinen oberflächlichen Partien gangränös geworden war und leicht blutete. Littauer berichtete über einen Fall, welcher mehrere Monate lang heftige Blutungen veranlaßt

hatte. Als Ursache der Blutungen wurde eine kleine Erosion gefunden, welche sich auf dem am meisten vorspringenden Teil des Tumors gebildet hatte.

Ist die Geschwulst in der Scheide eingeklemmt, so kann ein Druck auf das Rectum ausgeübt werden, und hierdurch können Erschwerungen eventuell auch Behinderung der Stuhlentleerung eintreten. Auch können sich durch Vordrängen der Geschwulst in die Harnröhre Beschwerden beim Urinieren, Harnstauung und deren Folgen, Cystitis usw. einstellen. Halban beobachtete einen seltenen Fall von Störungen des Urogenitalapparates. Seine Patientin klagte seit einigen Monaten über starke Harnbeschwerden. Sie war nur durch kräftiges Pressen imstande, den Urin zu entleeren. Vor 6 Jahren wurde bei der Patientin wegen Hydronephrose die rechte Niere exstirpiert. Die vaginale Untersuchung vor ca. 3 Wochen ergab, daß die vordere Vaginalwand durch einen faustgroßen Tumor sehr weit vorgewölbt war. Der Tumor reichte bis an den oberen Rand der Symphyse, war derb, höckerig, wenig verschiebbar. Der Uterus war vollständig von dem Tumor abgrenzbar. Nach der Exstirpation lag der Blasenboden frei. Der topographische Situs erklärt vor allem die starken Blasenbeschwerden, und es schien Halban sehr wahrscheinlich, daß mit Rücksicht auf die Lage des Tumors zum rechten Ureter eine Kompression des letzteren bestanden haben dürfte, welche die Ur-

sache der vor Jahren bestandenen und mit Nephrektomie geheilten Hydronephrose gegewesen war.

Außer den von mir oben geschilderten Symptomen sind die durch die Myome der Vagina bedingten Geburtshindernisse von besonderer praktischer Bedeutung. Cardaro hat von einem interessanten Fall berichtet, bei dem ein im Durchmesser 12 cm großes, hartes Vaginalmyom die schwersten Geburtshindernisse hervorrief; infolge von unzweckmäßigen Entbindungsversuchen kam es zur Uterusruptur und schließlich zum Tode der Kreissenden. Füth publiziert einen ähnlichen Fall. Bei diesem nahm ein großes typisches Fibromyoma molluscum die Beugeseite des linken Oberschenkels und die linke Gesäßhälfte ein und erstreckte sich nach vorn über den Darm und die Vulva. Dieser Fall war interessant dadurch, daß er zeigte, daß das Myom vermöge seiner Ausdehnung zu einer absoluten Geburtsstörung wurde. Die Vagina war in ihrem zweiten Drittel in ein starres, wie durch feste Bindegewebsmassen ausgemauertes Rohr verwandelt, das nur zwei Fingern den Durchtritt gestattete. Es wurde daher beschlossen, durch Incisionen genügend Platz zu schaffen, und dann wurde die Perforation ausgeführt.

Guder hat 18 Myomfälle gesammelt, in denen Tumoren der Vagina Geburtskomplikationen verursachten.

Es wurde geboren:

1 mal spontan
2 „ durch Zange
2 „ durch Wendung
1 „ durch Extraktion
3 „ durch Kaiserschnitt
4 „ wurde vor der Geburt das Myom entfernt und
1 „ wurde während der Geburt das Myom entfernt.

Die DIAGNOSE ist im allgemeinen leicht zu stellen, wenn das Myom polypös oder in der Scheidenwand verschieblich ist und mit naheliegenden Organen, z. B. mit dem Uterus, in keinem Zusammenhang steht. Bei ödematöser Beschaffenheit des Tumors ist die Differentialdiagnose gegen Cyste erschwert. Nach Veit ist die Oberfläche bei Cysten glatt, dünn, mehr oder weniger blaßbläulich durchscheinend; auch spricht die meist unregelmäßige Konfiguration bei vorhandener Pseudofluktuation für ödematöses Fibromyom, das meist auch die entsprechenden Veränderungen der Oberfläche (Oedem, Schwellung) aufweist. Eventuell kann eine Punktion die Sachlage aufklären.

Wenn ein Teil des Myoms geschwürig verändert wird und dabei schon bei geringer Betastung blutet, oder wenn es infolge von Infektion mit schmutzigen, weißgelblichen Belägen bedeckt oder verjaucht ist, dann können Schwierigkeiten der Differentialdiagnose gegen Carcinom beziehungsweise Sarkom auf-

treten. So hielt Knauer ein erodiertes Myom der Vaginalwand für ein Carcinom. Bei solchen verdächtigen Fällen ist eine genaue mikroskopische Untersuchung eines exzidierten Stückes angezeigt — schon mit Rücksicht auf die bei maligner Degeneration notwendige größere Ausdehnung des operativen Eingriffs.

Liegt das Myom breitbasig dicht an den Schamlippen und ist seine Konsistenz weich, lipomatös, ist es diffus entwickelt, so kann die Unterscheidung von Elephantiasis vulvae in Betracht kommen.

Die PROGNOSE ist beim Mangel einer malignen Degeneration günstig. Nur bei der Verjauchung können unter Umständen schwere lokale und allgemeine Infektionsprozesse auftreten. Eine besondere praktische Bedeutung gewinnen die Vaginaltumoren mit Beziehung zu Geburtsvorgängen, wenn sie sehr groß oder tief ins Becken hineingewuchert sind und harte Konsistenz aufweisen.

Die THERAPIE ist ausschließlich eine operative und besteht in der Exstirpation des Tumors. Ist der Tumor leicht dem Messer zugänglich, so liegt keine technische Schwierigkeit vor. Doch muß man bei der Operation immer darauf achten, ob das Myom mit seiner Umgebung — der Blase, dem Mastdarm, der Urethra — in Zusammenhang steht oder nicht. Wenn es mit den dicht anliegenden Organen fest verwachsen ist, dann ist vorsichtige Ausschälung des Tumors unter Abpräparieren der

verwachsenen Blase oder Rectum notwendig. Scheint eine Verletzung dieser Organe nicht vermeidbar, so ist es rätlich, einen Teil der Tumorwand lieber zu belassen — Gutartigkeit des Tumors vorausgesetzt. Die Operation ist sehr einfach, wenn das Myom polypös mit der Vaginalwand zusammenhängt; es wird dann einfach abgetragen. Ist es breitbasig aufsitzend oder diffus submucös entwickelt, so spaltet man die den Tumor bedeckende Vaginalwand und geht dann stumpf um den Tumor herum, indem man ihn aus der Umgebung ausschält. Ist das Myom verjaucht, so hat selbstverständlich eine vorsichtige Antisepsis die Infektion der Wundhöhle zu vermeiden.

Die Verjauchungsprozesse gehen meistens bei dem Myom nicht tief, sondern bleiben nur oberflächlich. Bei der Operation des verjauchten Myoms zieht man dieses zuerst stark nach unten und enukleiert den Tumor digital oder mit Hilfe des Messers. Bei solchen auf Infektion verdächtigen Fällen darf die zurückbleibende Höhle natürlich nicht vernäht werden, sondern es muß durch Offenhalten der Wunde dem Sekret ein günstiger Abfluß ermöglicht werden.

* * *

Im Anschluß hieran soll ein an der Kgl. II. Gynäkol. Klinik zur Beobachtung gelangter Fall von Fibromyom der vorderen Vaginal-

wand beschrieben werden, der in mehrfacher Hinsicht von Interesse ist.

KRANKENGESCHICHTE.

Frau W. T., Taglöhnerin, 50 Jahre alt.

Anamnese:

Vater ist an Lungentuberkulose, die Mutter an unbekannter Todesursache gestorben. Pat. hat keine schwere Krankheit durchgemacht. Menstruation war immer regelmäßig, alle 3 Wochen. Klimakterium seit 8 Jahren. Sie hat vor 30 Jahren eine Geburt durchgemacht (spontan, Kind lebt).

Seit 3 Jahren bemerkte sie beim Arbeiten einen Tumor vor der Vulva, der sich allmählich vergrößerte. Sie hat keine Schmerzen, nur Behinderung beim Gehen. Seit 3 Wochen haben die Beschwerden zugenommen, und ist die Geschwulst gewachsen. Früher keine Harnbeschwerden. Sie wurde zur Beseitigung des „Vorfalls" von ihrem Arzt in die Klinik eingewiesen.

Status praesens:

Mittelgroß, schlank gebaut, mäßiger Ernährungszustand. Leib schlaff, alte Striae, nirgends Druckempfindlichkeit, keine Resistenz, keine Tumoren.

Vulva: Vor der Vulva ein etwa anderthalbfaustgroßer Tumor von dem Aussehen eines großen Vorfalls. Derselbe zeigte an seiner unteren Hälfte schmutziggrünen Belag der ge-

schwürig veränderten Oberfläche und in der Mitte eine leichte Einschnürung. Die Konsistenz ist cystisch ödematös, jedoch ungleichmäßig. Fluktuation ist nicht deutlich vorhanden. Die Urethralmündung ist auf der oberen Hälfte des Tumors halbmondförmig auseinander gezogen und etwas rechts verlagert, für die Fingerkuppe eindringbar. Durch Einführung eines Katheters in die Blase ist festzustellen, daß sich diese in normaler Lage befindet. Der Tumor geht breitbasig von der Unterlage aus und hat die ganze vordere Vaginalwand bis ca. 3 cm unterhalb der Portio mit vorgestülpt. Die Urethra verläuft bogenförmig über seinen oberen, direkt unter dem Schambogen liegenden Pol. (Vergl. Abbildg.)

Vagina: Weit ,kurz. Cervix erhalten.

Portio: In normaler Höhe, mittelgroß.

Mm.: Quer gespalten.

Uterus: Anteflektiert, beweglich, in normaler Höhe, normal groß.

Adnexe: Frei.

Keine Drüsen.

Diagnose: Teilweise gangränöses Fibromyom der vorderen Vaginalwand.

19. Dezember 09. Operation in Lumbalanästhesie (Dauer 10 Minuten): Nach Umschneidung der nekrotischen Partie des Tumors gelingt dessen Ausschälung leicht und in toto. Vernähung des Wundbettes. Fortlaufende Catgutnaht der Vaginalwunde. Heilungsverlauf glatt und reaktionslos.

Patientin wurde am 10. Tage als geheilt entlassen.

Von Interesse war, daß die Inspektion des Tumors täuschend einen geschwürig veränderten Prolaps mit Cystocele gleichsah; erst durch den infolge der bestehenden Ischurie notwendigen Katheterismus wurde festgestellt, daß es sich um keine Cystocele handelte, sondern die Blase an regulärer Stelle liegt, wie auch der Uterus.

Die Aehnlichkeit der Vaginalfibrome mit Sarkomen wurde von Fritsche, Wernitz, Kehrer betont.

Makroskopischer Befund:

Der Tumor ist 12 cm lang und hat einen Durchmesser von ca. 8 cm. Auf dem Durchschnitt zeigt er eine gleichmäßig ödematöse Beschaffenheit des im allgemeinen weißlichfaserigen Gewebes.

Mikroskopischer Befund:

Die mikroskopische Untersuchung ergibt ein weitmaschiges, ödematöses Bindegewebe mit eingestreuten Zügen glatter Muskelfasern, ziemlich spärlichen Gefäßen. Zerstreut im Tumor, besonders aber an der der oberflächlichen Nekrose entsprechenden Stelle, findet sich kleinzellige Infiltration. Drüsen oder epitheliale Elemente sind, abgesehen von dem oberflächlichen Vaginalepithel, nicht vorhanden.

Diagnose: Oedematöses Fibromyom.

* * *

Anschließend lasse ich eine Uebersicht über die bisherige Kasuistik der Vaginalfibrome und -Myome folgen.

Kehrer hat jüngst einen fast völlig gleichgelagerten Fall beschrieben, den ich hier in extenso folgen lasse:

Es handelt sich um eine 41jährige Frau. Seit mehr als $1^1/_2$ Jahren bemerkt Pat. eine Geschwulst in der Scheide, die Drängen nach unten und ein Gefühl der Schwere hervorruft. Diese anfangs geringgradigen Beschwerden steigerten sich allmählich, und seit einem halben Jahr besteht außerdem das besonders beim Gehen sehr lästige Gefühl eines an Größe zunehmenden Fremdkörpers zwischen den Schamlippen, häufiger, aber erschwerter Harndrang (etwa 5 mal im Laufe der Nacht) und Ausfluß. Der sexuelle Verkehr wurde unmöglich. Die Frau begab sich wegen Vorfall zum Arzt. Dieser versuchte vergebens einen Ring einzulegen.

Befund: Bei der Betrachtung auf dem Untersuchungstisch zeigt sich eine rotgelbe Vorwölbung vor der Schamspalte, diese selbst fast vollkommen verlegend und die Labien weit auseinander drängend. Im ersten Augenblick wird der Eindruck einer Cystocele erweckt. Nach Spreizung der Schamlippen erscheint ein gänseeigroßer, ovaler, mit seiner Längsachse sagittal gestellter, da und dort gelblich durchschimmernder Tumor, auf dessen Oberfläche zahlreiche weite Gefäßchen und links am Hymenalrand eine große, mondsichel-

förmige Spalte erkennbar ist — offenbar die nach links verdrängte Urethralmündung. Die tiefste Kuppe des Tumors wird von einem runden Epitheldefekt eingenommen, dessen Grund in Form einer Radspeichenfigur mit gelblichen Massen belegt ist und unter dem der Tumor wie bei einem durchbrechenden Abscess gelb erscheint. Bei der Palpation ist die Geschwulst weich-elastisch, an einzelnen und, wie es scheint, besonders an den gelb gefärbten Stellen teigig weich, nirgends höckerig oder lappig, vollkommen abgrenzbar von der Umgebung bis auf eine Stelle am absteigenden rechten Schambeinast. Zwischen Lig. arcuatum am unteren Symphysenrand und der oberen Begrenzung der Geschwulst bleibt nur eine ganz kleine, dreieckige Lücke übrig. Die Schleimhaut ist über dem Tumor stark gespannt, nur wenig verschiebbar; die Geschwulst selbst ist in mäßigem Grade beweglich. Die Harnröhre zeigt sich bei der Untersuchung mit dem Katheter stark ausgezogen und wird in nach außen konvexem Bogen an den linken Schambeinast angedehnt.

Klinische Diagnose: Fibromyom der vorderen Vaginalwand.

Simon berichtet über ein kindskopfgroßes Fibromyom der Scheide, welches er intra graviditatem entfernt.

Amann demonstriert ein primäres Fibromyom der Scheide mit Uterus myomatosus.

Matthaei demonstriert auch ein Fibro-

myom der Scheide. Es handelt sich um eine 42jährige Frau, die 3 mal geboren hatte, das letztemal vor 3 Jahren. Seit 4 Wochen bestand übelriechender Ausfluß und Vorfallsbeschwerden. Bisher war es ihr stets gelungen, den Vorfall (!) selbst zurückzubringen. In den letzten zwei Tagen war es nicht mehr gegangen. Bei der Untersuchung imponierte die Geschwulst zunächst als Prolapsus. Es fand sich ein fester, derber, glatter Tumor, der anscheinend in der Scheide lag. Vor dem Tumor war eine 5 cm lange, glatte Höhle zu tasten. Der Tumor war zwischen Urethra und vorderer Scheidenwand entwickelt. Leichte Ausschälung.

Halban beschreibt ein Myom der Vagina bei einer 36jährigen Virgo. Die Patientin klagte über Harnbeschwerden. Vor 6 Jahren wurde bei ihr wegen Hydronephrose die rechte Niere exstirpiert. Die vaginale Untersuchung ergab an der vorderen Vaginalwand einen faustgroßen Tumor, der das Lumen der Vagina fast vollständig verlegte. Er reichte bis an den oberen Rand der Symphyse, war derb, höckerig, wenig verschieblich.

Nach leichter Ausschälung des Tumors lag der Blasenboden frei und außerdem das atrophisch gewordene Endstück des rechten Ureters.

Die mikroskopische Untersuchung ergab ein typisches Myom. Der topographische Situs erklärt die starken Blasenbeschwerden der

Patientin. Wahrscheinlich ist auch die mit Nephrektomie geheilte Hydronephrose auf eine Kompression des Ureters zurückzuführen.

Cameron beobachtete zwei Fälle von Myomen.

Fabricius hatte 3 Fälle von Myom der Vaginalwand gesehen.

I. Das Myom stammt von einer 41jährigen Frau. Er entfernte durch Laparotomie das über kindskopfgroße Uterusmyom. Auch exstirpierte er noch einen 3 cm von der Portio entfernten, harten, mit der vaginalen Schleimhaut verwachsenen, vollkommen vom Uterus getrennten Scheidentumor. Die mikroskopische Untersuchung lautete: Ein reines Myofibrom der Vagina.

II. Ein hühnereigroßes, cystisches, gestieltes Fibromyom.

III. Es handelt sich um ein gefäßreiches, weiches Myofibrom der Vagina, das nach der ersten Operation, die auch von ihm vorgenommen wurde, recidivierte.

Als Pat. ein zweites Mal zur Operation kam, war dasselbe mannskopfgroß, sowohl nach der Vagina als auch nach links ins Lig. latum gewachsen. Die Entfernung des Tumors gelang nicht ohne Schwierigkeit. Seither ist die Frau ganz gesund.

Cordaro hatte ein festes, breitbasiges, großes Myom der Vaginalwand gesehen, welches ein schweres Geburtshindernis war.

Krönig und Munchmeier beschreiben

einen bis dicht an die Blasenschleimhaut gegangenen Scheidentumor (Fibromyom).

Füht beschreibt eine 25jähr. Frau, Ipara, ohne anatomische Besonderheiten. Sie hatte seit ihrer Kindheit am ganzen Körper, namentlich am Rumpfe, zahlreiche Naevi pigmentosi, kleine Fibrome. Man fand ein großes Myom, welches sich über den Damm und die Vulva erstreckte. Die Vagina gestattete nur zwei Fingern den Durchtritt. Dieses Myoma molluscum wurde ein absolutes Geburtshindernis.

Elischer beschreibt ein dattelgroßes Myom in der linken Scheidenwand bei einer 40jährigen Frau. Nach Ausschälung erfolgte glatte Heilung.

Cykowski-Sawicki beschrieben einen aus der Schamspalte hervorragenden, hühnereigroßen, lappigen Tumor der vorderen Vaginalwand, der durch seine Schwere eine Cystocele vaginalis bedingt hatte. Die Ausschälung gelang leicht, allerdings unter Verletzung der Blasenmuskulatur. Histologisch erwies sich die Neubildung als reines Fibrom.

Geuer. In seinem Fall wird der Tumor als Scheidenfibrom bezeichnet, obwohl besondere Angaben über die histologischen Untersuchungen fehlen. Der faustgroße, sanduhrförmige Tumor entsprang mit breitem Stiel von der Mitte der vorderen Scheidenwand. Beim Pressen wölbte er sich unter unwillkürlichem Urinabgang aus der Schamspalte vor.

Die Entfernung gelang sehr leicht nach stumpfer Ausschälung und Abbindung des Stieles.

Rosenberger schreibt über 2 Fibrome, ohne Angabe histologischer Untersuchungen. In einem Fall war das Fibrom taubeneigroß und saß im unteren Drittel der hinteren Scheidenwand; im anderen Falle hatte er Hühnereigröße erreicht. Genauere Angaben fehlen.

Hartmann stellt 30 Fälle von Fibrosarkom zusammen unter Mitteilung einer eigenen Beobachtung. Die taubeneigroße, lappig gebaute, teilweise nekrotische Geschwulst nahm bei einer 59jährigen Frau ihren Ausgang von dem Gewebe neben den Orificium externum urethrae neben der vorderen Scheidenwand und war ein stellenweise alveolär gebautes Fibrosarkom. Trotz Exstirpation im Gesunden erfolgte der Tod ein halbes Jahr nach der Operation an Metastasen.

T. da Costa fand einen großen Tumor zwischen den Schamlippen vorspringen; derselbe entsprang an der vorderen Scheidenwand von dem vorderen Gewölbe an bis zum Harnröhrenende. Es gelang leicht, ihn ohne wesentliche Blutung auszuschälen; danach Naht der Wunden. Die 15:10 cm große Geschwulst stellte sich als Fibroid heraus.

Schramm beschreibt ein pflaumengroßes Fibromyom der vorderen Scheidenwand, das zu Beschwerden beim Coitus Veranlassung gab.

v. Herff schreibt über Cystomyome und Adenomyome der Scheide. Er fand in zwei

Scheidenmyomen des Vaginalgewölbes, die gleichzeitig bei derselben Frau durch Totalexstirpation des Uterus wegen Prolapsus durch Fehling genommen wurden, cystische und drüsige Gebilde. Erstere ließen sich durch Reihenschnitte auf Retentionscysten von Vaginaldrüsen zweifellos zurückführen und hatten mit einem Adenom nichts zu tun. In der einen Geschwulst fanden sich aber in der Tiefe inselartig angeordnete Drüsenröhren, die sich verzweigten und leicht erweiterten. Sie gleichen den von v. Recklinghausen bei seinen Adenomyomen geschilderten Befunden so sehr, daß er geneigt ist, diese Einschlüsse als Ueberreste von Teilen der Urniere anzusehen. Demnach kommen in der Scheide neben Cystomyomen aller Wahrscheinlichkeit nach auch echte Adenomyome vor.

Byford, Donald und Olenin beschreiben Fibromyome der Vaginalwand.

Bäcker berichtet von einer 47 Jahre alten Frau, die 8 mal geboren und eine kindsfaustgroße Geschwulst mit talergroßer Basis an der vorderen Wand der Scheide dicht hinter der Urethralwand hatte.

Cleveland hat bei einer 46 Jahre alten Frau ein leicht ausschälbares Myom beschrieben.

Bidone und Condomann sahen ein Fibromyom, das von der Submucosa der vorderen Vaginalwand ausging und als gänseeigroßer Tumor aus der Vulva prolabierte. Er

bestand aus Bindegewebselementen mit wenig Muskulatur. Die Oberfläche des Tumors war lappig. Die Frau war 49 Jahre alt und hatte 9 mal geboren.

Goßmann sah bei einer 30jährigen Frau einen walnußgroßen, harten, höckerigen Tumor, welcher sich an der hinteren Scheidenwand befand. Er zog als ein etwa kleinfingerdicker Strang zur Cervix und verlor sich in der unteren Partie des Uteruskörpers. Mikroskopisch fand sich in dem Tumor neben Muskulatur eine Reihe von Drüsenschläuchen von der verschiedensten Gestalt und Verlaufsrichtung. Er meinte, daß das Myom wahrscheinlich aus Resten des Wolffschen Ganges bestand.

Hofmukl hatte bei einer 49 jährigen Frau ein kindskopfgroßes Myom hinter dem Introitus der Vagina gesehen, das aus Bindegewebe, spindelförmigen Zellen und glatter Muskulatur bestand, dagegen kein Drüsengewebe zeigte. Er legte eine elastische Ligatur an, worauf der Tumor sich loslöste und ausgestoßen wurde.

Hasenbalg beobachtete bei einer 49jähr. Frau einen apfelgroßen Tumor von glatter Oberfläche und harter Konsistenz. Beim Anziehen ließ sich ein kleinfingerdicker Stiel bilden, der rechts hinten in die Scheide überging. Der Stiel wurde abgebunden und durchschnitten. Die Geschwulst bestand mikroskopisch hauptsächlich aus Bindegewebe und war leicht ödematös.

Netzel beschreibt bei einer 45 Jahre alten Frau ein Myom der hinteren Wand der Scheide, welches die Vulva auseinanderdrängte. Es ließ sich leicht ausschälen. Die Heilung erfolgte unter reichlicher Eiterung. Histologisch bestand die Geschwulst aus losem, fibrillärem Bindegewebe.

Stumpf beobachtete eine hierher gehörige Geschwulst, die überwiegend aus fibrösem Gewebe bestand, mit glatter Muskulatur nur an einigen Stellen, und kleinzelliger Infiltration im Verlaufe der Gefäße. Diese Geschwulst stammte von einer 52 Jahre alten Frau, war kindskopfgroß und nach unten saß auf ihr noch eine zweite, gänseeigroße. Beide Tumoren, die von der vorderen Wand der Scheide ausgingen, waren stark verjaucht. Die Abtragung gelang leicht mit dem Thermocauter.

Hasenpflug beschreibt 3 Fälle von vaginalen Myomen. Zwei Fälle waren nur klein, hatten ihren Sitz in der vorderen Scheidenwand und konnten leicht entfernt werden. Im dritten Falle handelte es sich um einen großen Tumor, der gestielt vom oberen Teil der Scheide links vom Muttermund ausging. Der Tumor hatte den Uterus in die Höhe geschoben und war andererseits im Hymen sichtbar. Der daumendicke Stiel wurde unterbunden, nachdem die mühsame Extraktion aus der Vagina gelungen war.

Meinert entfernte bei einer 71jährigen Frau einen Polypen aus der Scheide von der

Form und Größe eines Hühnereies, der seinen Ausgangspunkt von der hinteren Wand der Vagina genommen hatte. Die Geschwulst bestand aus lockerem, fibrillärem Bindegewebe mit eingestreuten Sternzellen und einzelnen Muskelzügen, sowie reichlichen dilatierten Blut- und Lymphgefäßen.

E. Fränkel entfernte bei einer 52 Jahre alten Frau ein apfelgroßes Fibromyom, das von der hinteren Wand links ausging und die Vulva auseinandergedrängt hatte.

Braun entfernte galvanokaustisch ein kleines Fibrom von der vorderen Wand der Vagina.

Tschanischin erwähnt ein Fibrom aus der Charkower Klinik.

Popoff berichtet über einen apfelsinengroßen Tumor der Scheide, der der vorderen Wand gestielt aufsaß und bei der mikroskopischen Untersuchung sich als gefäßarmes, aber lymphgefäßreiches Fibrom erwies; die Entfernung bot keine Schwierigkeiten dar.

Emmel enukleierte ebenfalls an der vorderen Wand der Scheide ein 625 g schweres Fibromyom.

Weir konnte in einem Falle den Tumor leicht aus seiner Kapsel ausschälen.

E. Merkel: Die Geschwulst stammt von einer 37jährigen IIpara; zuerst vor 7 Jahren bemerkt, ist der Tumor langsam gewachsen und prolabiert als gänseeigroße Geschwulst aus der Vulva, direkt hinter der Urethra. Die

Frau hatte seit einem halben Jahr Urininkontinenz und ließ sich deswegen auch operieren. Der Eingriff bestand in Ausschälung der Geschwulst mit Wegnahme eines zungenförmigen Lappens der Vaginalschleimhaut. Die Geschwulst hatte eine Art Stiel mit größeren arteriellen Gefäßen, der sich etwas nach rechts seitlich ins Parametrium hinein erstreckte.

Littauer: Der Tumor ist verhältnismäßig groß, da er in geschrumpftem Zustand noch einen Umfang von 7,5 cm hat. Die Geschwulst ging von der hinteren Vaginalwand aus. Das Myom hatte aus dem erodierten vorspringenden Teil mehrere Monate lang heftig geblutet.

Fenemenow hat zwei Knoten aus der Vaginalwand ausgeschält; wahrscheinlich ein seltener Fall von primären Vaginalmyomen.

Knauer: Der Tumor war wegen seiner eigentümlichen klinischen Erscheinungsform besonders interessant, indem er das Bild eines carcinomatösen Prolapsus der hinteren Vaginalwand vortäuschte. Er wurde infolge der mikroskopischen Untersuchung des exzidierten Stückes als Fibromyom festgestellt.

Ito: Von der hinteren Wand des Muttermundes hängen zwei eigentümliche, größere Fortsätze herab, von denen der rechte linsenförmige Gestalt darbietet, der linke jedoch fingerförmig aussieht, an dessen Kuppe sich ein 4 cm im Durchmesser haltendes Decubitusgeschwür befindet. Die mikroskopische Dia-

gnose lautet: Fibromyoma vaginalis. Er beschreibt zu gleicher Zeit einen anderen Fall von Adenomyom.

Potel und Swayne: In den Fällen von beiden gingen die Tumoren von der vorderen Vaginalwand aus.

Wernitz beobachtete ein Fibromyom, das von der Submucosa der vorderen Vaginalwand ausging und als gänseeigroßer Tumor aus der Vulva prolabiert. Der Tumor wurde ausgeschält und das Bett vernäht: er bestand aus Bindegewebselementen mit wenig Muskulatur.

Straßmann entfernte ein apfelgroßes Myom der Vagina bezw. des Septum recto-vaginale.

Außerdem führt er folgende Fälle an:

I. Fall. Frau, 41 Jahre alt. Vor 1½ Jahren will Pat. eine Stecknadel verschluckt haben. Seit einigen Monaten hat sie zeitweilig stechende Empfindungen zwischen Scheide und After, die sie auf die verschluckte Nadel zurückführt. Außerhalb der Klinik wurde von anderer Seite konstatiert, daß sich unterhalb der hinteren Vaginalwand ein stecknadelähnlicher Körper befindet, der sich aber nicht herausziehen läßt.

In der Klinik ließ sich dann feststellen, daß neben der Vagina auf der rechten Seite im Septum recto-vaginale, nahe der Scheidenschleimhaut, zwei harte, dicht beieinander liegende, kaum linsengroße Körperchen be-

finden. Die Diagnose lautete auf verkalkte Fibroide der Scheide.

II. Fall. 34jähriges Mädchen, das regelmäßig menstruiert. Vor 9 Monaten bemerkte sie zuerst, daß sich eine Geschwulst vor die äußeren Geschlechtsteile dränge, die zeitweise eine weißliche Masse entleert. Vor 5 Monaten kam eine zweite solche Geschwulst an derselben Stelle hinzu. Klagen über Beschwerden beim Gehen, wobei die Geschwulst und die Schenkel wund würden. Urinentleerung ungestört.

Status: Vor den äußeren Genitalien eine fast hühnereigroße Geschwulst, auf der sich eine etwa haselnußgroße, durch eine Einschnürung abgehobene zweite befindet. Die Schleimhaut über der letzteren teilweise trocken und verschorft, über der ersteren glatt, glänzend, mit großen Gefäßen. Die Geschwulst fühlt sich weich und fast cystisch an. Die Urethra ist etwas nach rechts dislociert, nicht komprimiert. Diagnose: Lymphangiektatisches Fibromyom.

Edward T. Caswell: Taubeneigroße Geschwulst an der vorderen Scheidenwand, hinter der Urethra, $^1/_2$ Zoll vom Meatus. Nur unbestimmte Beschwerden beim Gehen und Sitzen; keine Störung in der Menstruation. Operation wegen baldiger Verheiratung gewünscht. Enukleation, Drainage, Catgutnaht. Mikroskopisch: Fibrom.

* * *

Zum Schlusse komme ich der angenehmen Pflicht nach, Herrn Professor Dr. Amann ergebenst zu danken für die gütige Ueberlassung des Materials, sowie Herrn Professor Dr. Döderlein für die Uebernahme des Referates. Zugleich spreche ich Herrn Oberarzt Dr. Albrecht meinen besten Dank aus für seine allzeit freundliche Unterstützung bei Anfertigung dieser Arbeit.

Literatur.

1. Kehrer, Monatsschr. f. Geb. u. Gyn. 1909, Bd. XXX, Heft 6, p. 731.
2. Simon, Zentralbl. f. Gyn. 1908, p. 306.
3. Amann, Zentralbl, f. Gyn. 1907, p. 1607.
4. Matthaei, Zentralbl. f. Gyn. 1907, p. 345.
5. Halban, Zentralbl. f. Gyn. Nr. 16, 1909.
6. Cameron, Zentralbl. f. Gyn. Nr. 38, 1908, p. 1256.
7. Fabricius, Zentralbl. f. Gyn. Nr. 36, 1907, p. 1191.
8. Cordaro, Zentralbl. f. Gyn. 1905, p. 762.
9. Münchmeyer, Gyn. Ges. Dresden, 18. IV. 1901.
10. Füth, Zentralbl. f. Gyn. 1905, p. 1328.
11. Weir, Fibromyom of the Vagina Brit. med. Journ. 1900, 8. July.
12. Swayne, A case of fibroid of the Vagina London, obstr. Tr. 1903.
13. Rosenberger, Zentralbl. f. Gyn. 1905, p. 1589.
14. Fenomenow, Monatsschr., Bd. 19, Heft 2, p. 291.
15. Hasenbalg, Zeitschrift f. Gyn. u. Geb., Bd. 23.
16. Gossmann, Monatsschr. f. Geb. u. Gyn., Bd. XI, p. 460.
17. V. Herff, Zentralbl. f. Gyn. 1897.
18. Ito, Inaug.-Diss. Halle a. S. 1897.
19. Knauer, Wiener Geb. u. Gyn., Bd. XIV, p. 184.
20. Schrage, Diss. Bonn 1903.
21. Krönig, Monatsschr. f. Geb. u. Gyn., Bd. XIV, p. 184.
22. Littauer, Geb. Ges. Leipzig 1902, Juli.
23. Merkel, Münch. med. Wochenschr. 1902, Nr. 13.
24. Veit, Handbuch.
25. Strassmann, Zentralbl. f. Gyn. Nr. 41 1891 u. 1906, p. 1099.
26. Elischer, Orvosi Hetilap 1892, Nr. 12.

27. Bäcker, Budapesti Kir. orvos 18. Febr. 1893.
28. Cleveland, New York Journ. of Gyn. and Obstr. Vol. III, p. 54.
29. Bidone, Soc. ital. di ost e gin Ott 1894.
30. Condaman, Arch. prov. de chir. Vol. 3, p. 569.
31. Hofmukl, Wien. med. Presse 1891, p. 1229.
32. Netzel, Ilygea, 1892, Bd. 54, Nr. 2, p. 164.
33. Stumpf, Münch. med. Wochenschr. 1890, p. 624.
34. Hasenpflug, Inaug.-Diss. Jena 1888.
35. Meinert, Zentralbl. f. Gyn. 1888, Nr. 31.
36. E. Fränkel, Breslauer ärztl. Zeitschr. 1887, p. 39.
37. G. Braun, Wien. med. Wochenschr. 1885, Nr. 51.
38. Tschanischin, Journ. f. Gyn. u. Geb. (Russ), Bd. 1, Nr. 7 u. 8.
39. Popoff, Soc. d'anat. et de chir. de St. Petersburg 4 XI. 1896.
40. Emmel, Fibroidtumor of the Vagina. Am. med. Ass. 1898, Nr. 7.
41. Potel, Le fibromyom der Vagina. Rev. de gyn. 1903, Nr. 3.
42. Wernitz, Zentralbl. f. Gyn. 1894, Nr. 26. p. 632.
43. Cycowski-Sawicki, Zur Lehre von den Fibromen und Fibromyomen der Vagina. Monatsschr. f. Geb. u. Gyn., Bd. XXII, p. 835.
44. Geuer, Geburtshilfl. Gesellschaft zu Köln. Zentralbl. f. Gyn., Nr. 16, 1894.
45. Hartmann, Mitteilungen aus der gynaekologischen Klinik Helsingfors, Bd. VII, Heft 2.
46. T. da Costa, Zentralbl. f. Gyn. 1896, Nr. XXX.
47. Schramm, Zentralbl. f. Gyn. 1895, Nr. XI.
48. Byfold, Am. journ. of Obstr. 1885, p. 1104.
49. Donald, Med. chron. manchester 1888/89, p. 303.
50. Oleinin, Journ. akus. u. jensk. St. Petersburg 1891. 4, p. 282.

Lebenslauf.

Ich, J. Jamamoto aus Japan, wurde am 6. November 1881 im Regierungsbezirk Fukuokaken geboren. Im März 1901 habe ich die Provinzial-Mittelschule zu Kurume absolviert, vom April 1901 ab die kaiserliche Medizinische Akademie zu Nagasaki besucht, im Oktober 1905 die Schlußprüfung derselben bestanden, vom November 1905 bis Januar 1908 bei dem Hospital der Kaiserl. Medizinischen Fakultät zu Fukuoka assistiert, und vom Februar 1908 bis März 1909 bei dem Hospital des Kaiserl. Gouvernement Formosa praktiziert. An der Universität Würzburg hörte ich bei den Herren Professoren: Leube, Stör, Hofmeier, Enderln (Sommersemester 1909); in München bei den Herren Professoren: Amann, Döderlein und Gruber.